

# Experiencia en cápsula endoscópica en un hospital de especialidades de Quito, Ecuador

## Capsule endoscopy experience in a specialty hospital in Quito, Ecuador

Escudero Bue Pía<sup>2</sup>, Orellana Narváez Ivonne<sup>1</sup>, Arteaga Arellano Andrés<sup>2</sup>, Miranda Brazales Daniel<sup>2</sup>

<sup>1</sup>Servicio de Gastroenterología, Axxis Hospital de Especialidades, Quito, Ecuador.

<sup>2</sup>Posgrado Medicina Interna Universidad Internacional del Ecuador, Quito, Ecuador.

### Abstract

**Background:** Since 2001, year in which it was approved for the study of small intestine pathology by the U.S Food and Drug Administration (FDA), capsule endoscopy has allowed performing a non-invasive evaluation of it, being its primordial indication the study of mid gut bleed. In our center it has been performed since 2010. **Objectives:** Document the experience in performing capsule endoscopy in our center and determine the diagnostic yield of it in patients with intermediate bleeding. **Methodology:** A transversal descriptive study was performed regarding the experience on capsule endoscopy studies done in Gastroenterology Service of 'Hospital de Especialidades Axxis' in the period between January of 2010 to June 2023. **Results:** A total of 277 studies were registered, of which, 55,24% were male, and the mean age was 56,8 years. The most common study indication was bleeding (73,29%), with intermediate bleeding being the most prevalent (53,09%). The most frequent cause of bleeding was angioectasia (30,42%), followed by ulcers (17,18%), erosions (11,89%), tumors/polyps (8,81%), non-identified active bleeding (8,37%). The bleeding cause was not identified in 16,74% of the studies. In the 83,26% of the patients that were bleeding, the etiology was identified. In 13% of patients limitations were reported, of which 86% the colon was not visualized and 14% the bowel preparation was not optimal. There were no capsule retention cases in over 2 weeks after the study was performed. **Conclusion:** Capsule endoscopy is a safe, effective study that should be used in the integral management of intermediate GI bleed, demonstrating high diagnostic yield, in our experience, comparable with what has been written in literature, and with a low complication rate.

**Keywords:** Capsule endoscopy, Gastrointestinal bleed, Ulcer.

### Resumen

**Introducción:** Desde el año 2001, en que fue aprobada para el estudio de patología de intestino delgado por la FDA, la cápsula endoscópica ha permitido realizar una evaluación no invasiva del mismo, siendo su principal indicación el estudio de la hemorragia de intestino medio. En nuestro centro se la realiza desde el año 2010. **Objetivos:** Documentar la experiencia en realización de cápsula endoscópica en nuestro centro y determinar el rendimiento diagnóstico de la misma en pacientes con sangrado intermedio. **Materiales y Métodos:** Se realizó un estudio descriptivo transversal acerca de la experiencia de los estudios realizados con cápsula endoscópica en el Servicio de Gastroenterología del Hospital AXXIS desde el año 2010 hasta el 2023. **Resultados:** Se registraron 277 estudios, de los cuáles, 55,24% fueron hombres y la media de edad fue de 56,8 años. El motivo de realización de estudio más común fue sangrado (73,29%), siendo el sangrado de intestino medio (53,09%) el más prevalente. La causa más frecuente de hemorragia fue la presencia de angiectasias (30,42%), seguido por úlceras (17,18%), erosiones (11,89%), tumores/pólipos (8,81%), sangrado activo no filiado (8,37%). No se identificó la causa en el 16,74% de los estudios. En el 83,26% de los pacientes que acudieron por sangrado, se pudo identificar la etiología de sangrado. Existieron limitaciones en el 13%, de las cuales en el 86% no se llegó a visualizar el colon y en el 14% se evidenció mala preparación colónica. No se reportaron casos de retención de la cápsula más allá de las 2 semanas. **Conclusión:** La cápsula endoscópica es un estudio seguro, eficaz que debe ser usado complementariamente en el manejo integral del sangrado intermedio, demostrando un alto rendimiento diagnóstico, en nuestra experiencia, comparable con lo descrito en la literatura, y con baja tasa de complicaciones.

**Palabras clave:** Cápsula endoscópica, Sangrado digestivo, Úlcera.

Conflictos de intereses: Los autores del presente estudio declaran que no existen conflictos de interés.

Recibido:

Copyright © 2024 Sociedad Chilena de Gastroenterología  
<https://doi.org/10.46613/gastrolat2024003-0>

Correspondencia a:  
 Arteaga Arellano Andrés  
[dr.andresarteaga@hotmail.com](mailto:dr.andresarteaga@hotmail.com)

ISSN 0716-8594 versión en línea

Esta obra está bajo  
 licencia internacional  
 Creative Commons



## Introducción

En Agosto del 2001, la U.S Food and Drug Administration (FDA) aprobó la utilización de la cápsula endoscópica (CE), un dispositivo ingerible de radio-telemetría, para la realización del estudio de la patología del intestino delgado de manera inalámbrica e indolora. Varios artefactos con tecnología similar, han sido utilizados desde los años 1950, con el objetivo de medir la presión, el pH y la temperatura<sup>1,2</sup>. Desde su advenimiento en 2001, la tecnología utilizada en la CE se ha actualizado, permitiendo una mejor visualización del tracto gastrointestinal de alta resolución, en un mayor tiempo posible, mejorando la duración de la batería<sup>3</sup>.

Inicialmente la CE fue utilizada para la evaluación del intestino delgado, y posteriormente la FDA certificó su utilización para la visualización del esófago y el colon, en 2004 y 2014 respectivamente<sup>3</sup>. Actualmente, con respecto a los dos órganos citados anteriormente, está certificado su uso para la detección de esofagitis y de várices esofágicas; y como alternativa a una colonografía computarizada, tanto en el seguimiento de un paciente con una colonoscopia incompleta como en pacientes con sangre oculta en heces o test fecal inmunoquímico positivo, quienes no se puedan realizar una colonoscopia por diversas razones<sup>4,5</sup>.

Las principales indicaciones para el uso de CE son el estudio de hemorragia de intestino medio (en especial en casos de sangrado intermedio y de anemia ferropénica sin diagnóstico), la investigación de la enfermedad inflamatoria intestinal (enfermedad de Crohn específicamente), de la enfermedad celíaca y de las neoplasias intestinales; así como también dentro de la evaluación de los pacientes con dolor abdominal de etiología desconocida y como screening continuo para los pacientes con síndromes polipósicos familiares y síndrome de Lynch<sup>6-10</sup>.

En el estudio del sangrado intermedio o de intestino delgado, la CE tiene un rendimiento diagnóstico del 38-83%, con un valor predictivo positivo del 94-97% y negativo del 83-100%<sup>11</sup>. Esta técnica diagnóstica tiene por lo tanto una alta rentabilidad y un favorable riesgo costo beneficio.

La CE es extremadamente segura, sin embargo, no está exenta de complicaciones, siendo la más prevalente su retención. Se considera la misma, cuando la cápsula no se ha eliminado dentro de las dos semanas de realizado el examen. Se evidencia esta complicación con una mayor incidencia en los pacientes con comorbilidades como estrecheces del intestino delgado o cirugías intestinales previas o enfermedad inflamatoria intestinal<sup>12</sup>.

En nuestro centro, el estudio de CE se realiza desde el 2010, con diversas indicaciones para su empleo. Los objetivos de este estudio son el de documentar la experiencia en realización de CE en nuestro centro y determinar su rendimiento diagnóstico en pacientes con sangrado intermedio.

## Materiales y Métodos

El presente es un estudio descriptivo transversal logrado a través de la recopilación de expedientes de todos los estudios de cápsula endoscópica realizados desde enero del 2010 hasta junio del 2023 en el Servicio de Gastroenterología del Hospital de Especialidades Axxis en Quito, Ecuador.

Las siguientes variables fueron utilizadas para la recopilación y posterior análisis de los datos:

- Edad.
- Sexo.
- Motivo de la solicitud del estudio.
- Manifestación hemorrágica si el motivo de estudio fue alguna forma de hemorragia.
- Hallazgos intestinales.
- Hallazgos extraintestinales.
- Tiempo de tránsito en intestino delgado.
- Complicaciones o limitaciones del estudio.

Dentro de los criterios de inclusión, se incluyeron a todos los pacientes que se hayan realizado estudios de CE en el Servicio de Gastroenterología del Hospital de Especialidades AXXIS en el periodo comprendido entre enero de 2010 y junio de 2023.

Dentro de los motivos de realización del estudio, se contemplaron los siguientes:

- Sangrado.
- Dolor abdominal.
- Control de enfermedad inflamatoria intestinal.
- Sospecha de neoplasia.
- Diarrea crónica.
- Tumores neuroendócrinos.
- Otros.

Con respecto a las manifestaciones clínicas de la hemorragia, si el motivo del estudio fue sangrado digestivo, se agruparon a las mismas en las siguientes categorías:

- Sangrado intermedio o de intestino delgado evidente con presencia de hematoquecia, o sospecha del mismo de forma oscura con sangre oculta positiva o anemia en estudio.
- Melenas o proctorragia.

Se incluyeron un total de 277 estudios. A todos los pacientes se les dio una explicación detallada del procedimiento, y los mismos (o sus representantes legales) firmaron el consentimiento informado una vez que entendieron por completo las características del estudio, y cuando todas sus preguntas fueron contestadas. Se realizó una historia clínica completa de cada paciente con el fin de detectar posibles contraindicaciones para su realización o factores de riesgo para posibles complicaciones. En el caso de existir antecedentes que podrían provocar la retención de la cápsula, como cirugías intestinales previas, se conversó con el paciente y su médico tratante para explicar los riesgos y se procedió a realizar el estudio con los cuidados respectivos.

Para la preparación intestinal previa al estudio se utilizó ya sea una preparación a base de polietilenglicol o de sulfato de sodio con sulfato de magnesio. Los mismos productos fueron administrados previos a la realización del estudio, para mejorar la visualización del tracto gastrointestinal. Se solicitaron 8 horas de ayuno en todos los casos y se procedió a dar a los pacientes la CE de Given, Pillcam SB2 o 3. De todos los pacientes, solamente uno fue sometido a una endoscopia digestiva alta para colocación de la cápsula en duodeno debido a que presentaba trastornos de la deglución.

Las imágenes extraídas de la CE fueron descargadas y posteriormente analizadas por el equipo médico.

## Resultados

Se registraron 277 estudios, de los cuáles, 153 (55,24%) fueron hombres, 124 (44,77%) mujeres y la media de edad fue de 56,8 años (Figura 1).

Al analizar el motivo de solicitud del examen, el más común fue sangrado digestivo (73.29%), siendo el sangrado de

intestino medio macroscópico (53.09%) su indicación más prevalente (Figura 2).

A todos los pacientes a los que se le realizó el estudio por hemorragia, 109 (53,69%) de ellos acudieron por sangrado intermedio, 57 por sangrado oscuro oculto (28,08%) y 37 por sangrado oscuro evidente (18,23%) (Figura 3).

Una vez analizados los estudios en su totalidad, se filieron las causas de sangrado, siendo la más frecuente la presencia de angiectasias (30,42%), seguido por úlceras (17,18%), erosiones (11,89%), tumores o pólipos (8,81%) y sangrado activo no filiado (8,37%). No se identificó la causa ni se evidenciaron estigmas de sangrado reciente en el 16,74% de los estudios (Figura 4).

En el 83,26% de los pacientes que acudieron por sangrado, se pudo encontrar la etiología del sangrado y derivar al paciente para su tratamiento específico. Existieron algunas limitaciones en el 13%, de las cuales en su gran mayoría (94%) no se llegó a visualizar el colon durante el tiempo de duración de la batería de la cápsula y en el 15% debido a una mala preparación no se pudo realizar una adecuada visualización de la mucosa. No se reportaron casos de retención de la cápsula más allá del lapso de 2 semanas (Figura 5).

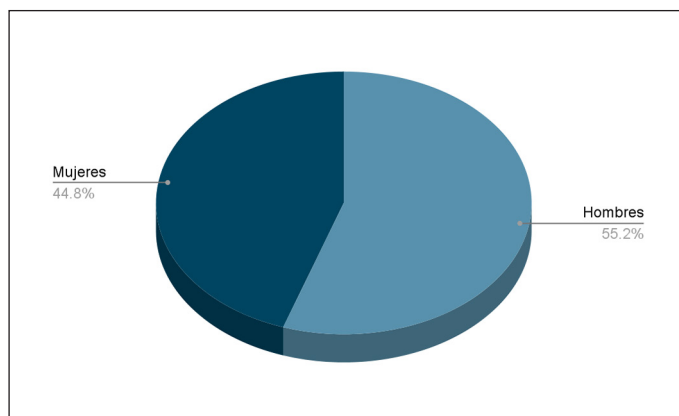


Figura 1. Distribución de sexo de pacientes.

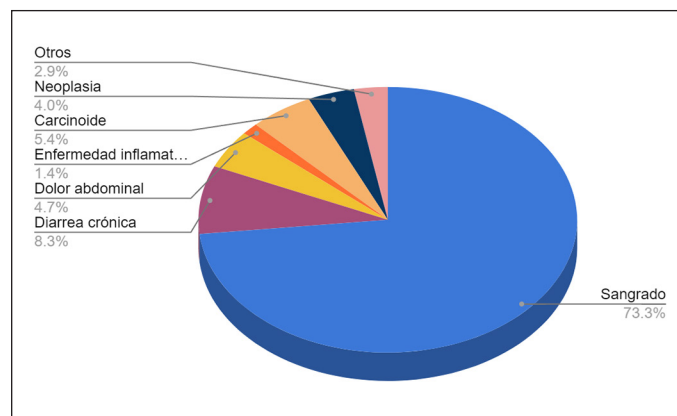


Figura 2. Motivos de realización del estudio.

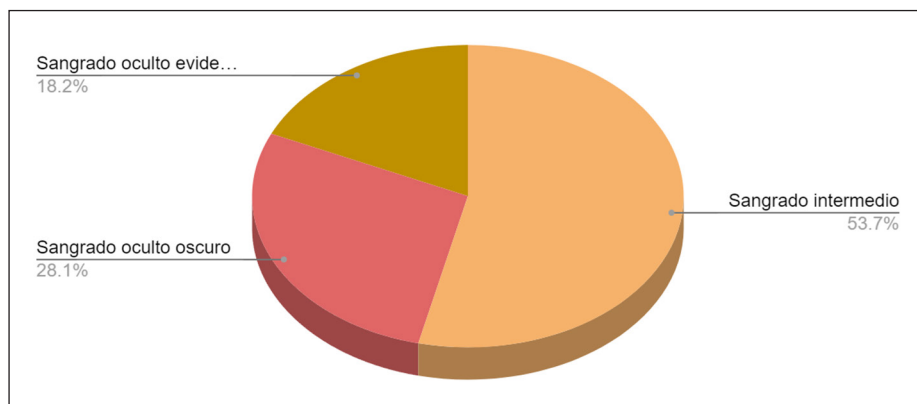


Figura 3. Manifestación hemorrágica en pacientes con sangrado.

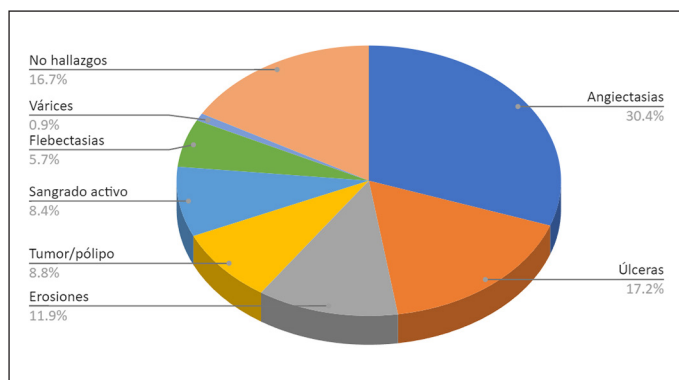


Figura 4. Etiología de hemorragia evidenciada en estudio.

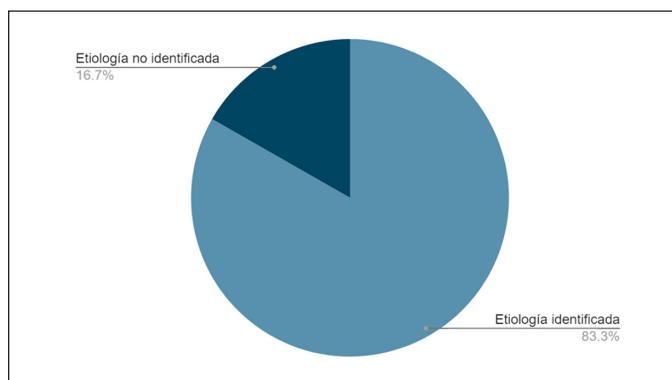


Figura 5. Réndito diagnóstico en sangrado intermedio.

## Discusión

La cápsula endoscópica es un estudio seguro, con limitaciones manejables que permite realizar un abordaje no invasivo del intestino delgado. Tiene un alto rendimiento diagnóstico, sobre todo en el estudio de sangrado digestivo de intestino medio que permite determinar la etiología y la localización de la hemorragia, y sobre todo permite la planificación del abordaje terapéutico más adecuado.

## Conclusiones

La cápsula endoscópica es un examen seguro, eficaz que debe ser usado de forma complementaria en el manejo integral del sangrado intermedio, demostrando un alto rendimiento diagnóstico y baja tasa de complicaciones.

## Referencias

- Iddan G, Meron G, Glukhovskiy A, Swain P. Wireless capsule endoscopy. *Nature* 2000; 405:417.
- Gong F, Swain P, Mills T. Wireless endoscopy. *Gastrointest Endosc* 2000; 51:725.
- Melson J, Trikudanathan G, Barham K, et al. Technology status evaluation report. Video capsule endoscopy. *Gastrointestinal Endoscopy* 2021; Volume 93, 784:796.
- Colli A, Gana JC, Turner D, Yap J, Adams-Weber T, Ling S, et al. Cap-

- sule endoscopy for the diagnosis of oesophageal varices in people with chronic liver disease or portal vein thrombosis. *Cochrane Database Syst Rev* 2014; :CD008760.
- Enns RA, Hookey L, Armstrong D, Bernstein C, Heitman S, Teshima C, et al. Clinical Practice Guidelines for the Use of Video Capsule Endoscopy. *Gastroenterology* 2017; 152:497.
- Gottumukkala S, Gerson L, Das A, Lewis B. American Gastroenterological Association (AGA Institute Technical Review on Obscure Gastrointestinal Bleeding. *Gastroenterology* 2007. Elsevier
- Kharazmi A, Aslani S, Kristiansen M, Dahl E, Berner-Hansen M. Indications and diagnostic yield of small-bowel capsule endoscopy in a real-world setting. *BMC Gastroenterology* 2020. 177.
- Pennazio M, Spada C, Eliakim R, Keuchel M, May A, Mulder C, et al. Small-bowel capsule endoscopy and device-assisted enteroscopy for diagnosis and treatment of small-bowel disorders: European Society of Gastrointestinal Endoscopy (ESGE) clinical guideline. *Endoscopy*. 2015;47:352:376.
- Liao Z, Gao R, Xu C, Li ZS. Indications and detection, completion, and retention rates of small-bowel capsule endoscopy: a systematic review. *Gastrointest Endosc*. 2010;71:280–6.
- Petroniene R, Dubcenco E, Baker J, Ottaway C, Tang SJ, Zanati S, et al. Given capsule endoscopy in celiac disease: evaluation of diagnostic accuracy and interobserver agreement. *Am J Gastroenterol* 2005; 100:685.
- Gerson L, Fidler J, Cave D, Leighton J. ACG Clinical Guideline: Diagnosis and Management of Small Bowel Bleeding. *The American Journal of Gastroenterology* 2015. 1265:1287.
- Cheifetz A, Kornbluth A, Legnani P, Schmelkin I, Brown A, Lichtiger S, et al. The risk of retention of the capsule endoscope in patients with known or suspected Crohn's disease. *Am J Gastroenterol* 2006; 101:2218.